

# 如何远离脂肪肝?

记者 宋伟 刘晶

## 脂肪肝的常见病因

肥胖是脂肪肝最常见的病因,体检发现脂肪肝患者中肥胖占72%~95%。那如何评定肥胖?最简单的算法就是计算标准体重,标准体重(kg)=(身高(cm)-100)×0.9,例如:一个身高160厘米的女子,她的标准体重应该是:[160(cm)-100]×0.9=54(kg),凡是超过标准体重10%者为偏重,超过标准体重20%以上者为肥胖;低于10%者为偏瘦,低于20%者为消瘦。

脂肪肝发病较缓,多数患者无明显症状,偶有肝区不适、肝脾肿大等非特异性表现,肝活检提示组织学改变可以明确诊断本病。但因对每个患者都进行肝活检较难实现,故临床上主要根据相关生化指标(血脂、肝功能等)、影像学改变(腹部彩超、肝脏硬度弹性测定、CT、MRI)等辅助检查诊断本病。

## 如何治疗脂肪肝

刘娜说,治疗脂肪肝,首先要去除病因和诱因。如戒酒或减少饮酒量、停用可疑肝毒性药物、控制体重、减少腰围。其次,要形成良好的生活方式,如合理膳食、

适量运动,即“管住嘴、迈开腿”,以及戒烟限酒、心理平衡。

一是合理膳食。总体要求主食“粗细搭配”,副食“荤素搭配”,不挑食、不偏食,避免集中进餐、快速进餐、过量进餐、夜间加餐。平衡膳食要遵循“十个拳头”原则:即一天吃1个拳头的肉蛋奶、2个拳头的素食、3个拳头的水果、4个拳头的蔬菜。

二是适量运动。要求养成“好动”的好习惯,做好“能吃不躺、能站不坐、能走不站、能快不慢”。运动建议有氧运动,即指强度小,节奏慢,运动后心跳不过快,呼吸平稳的一般运动。有氧运动可增加心、脑血液的氧供应,增加大脑的活动量,对缺血性心脏病也十分有利。运动后可使人精力充沛、自我感觉良好。

通过饮食治疗和运动治疗减量,脂肪肝可实现不同程度的逆转。据报道,一年内减重3%~5%,可实现单纯性脂肪肝转;一年内减重7%~10%,可显著降低血清氨基转氨酶水平并改善非酒精性脂肪肝;减重10%以上并持续一年,可实现肝纤维化逆转。

三是戒烟限酒。单纯性脂肪肝戒酒后,肝肿大和一些异常的实验室指标可在2至4周内恢复正常;减少酒精量或完全

戒酒是预防酒精性肝病的唯一有效方法。

四是防治代谢紊乱。针对血粘度、血脂、血糖、血压、胰岛素抵抗等指标,根据相关指南合理应用抗血小板、调血脂、降血糖、降血压等药物。临床上75%的脂肪肝患者属于单纯的肝脏脂肪变性,没有炎症和纤维化,肝功能正常,整体预后良好且不需要进行药物干预,通过改变生活方式大多可以实现逆转,但有25%的脂肪肝患者已经在脂肪肝的基础上合并了肝脏炎症,这类患者我们称之为非酒精性脂肪性肝炎,这类患者容易进展到肝纤维化或肝癌。所以对于这类患者可适当应用抗炎保肝药物。但在药物治疗过程中需警惕减肥、降脂以及治疗高血压和糖尿病药物的肝肾毒性。

总的来说,治疗脂肪肝,需要四张处方:心理行为处方+饮食处方+运动处方+药物处方。刘娜再次提醒大家,脂肪肝可防可治,脂肪肝是一种不良生活方式病,“护肝”路上延大附院感染病科一直与您同行,让我们一起行动起来呵护我们的“肝”宝贝。

## 聚焦健康



### 健康宝塔

宝塔区卫健局 宝塔区健康教育中心

## 潜伏感染如何筛查 业务培训加强结防

本报讯(通讯员 胡宗霞)为进一步加强结核病防治工作,提高结核病的防控能力,8月24日,宝塔区疾控中心召开宝塔区重点人群结核病潜伏感染筛查业务培训会。延安第二人民院、宝塔区人民医院、全区各社区卫生服务中心、乡镇卫生院、疾控中心主要领导及相关人员,共计70余人参加了培训。

会议邀请陕西省结核病防治所专家详细讲解了结核菌素皮肤试验(TST)操作规范及潜伏感染筛查与预防性治疗政策。同时对结核菌素皮肤试验(TST)具体操作规范进行了答疑解惑。区疾控中心副主任贺军宏对宝塔区重点人群结核杆菌潜伏感染筛查工作实施方案进行了解读。区疾控中心主任王永刚部署了全区重点人群结核杆菌潜伏感染筛查工作。

此次培训进一步规范了结核病患者登记、报告、转诊、追踪等方面的要求,提高了医务人员的业务水平,规范了结核病防治措施,推动结核病防治各项指标任务落实落地,为推动宝塔区重点人群结核杆菌潜伏感染筛查工作奠定了扎实的基础。



### 服务公共卫生 兜底健康

延安市第二人民医院

## 无偿献血 让爱循环

本报讯(通讯员 康子荣)为弘扬医务工作者“敬佑生命、救死扶伤、甘于奉献、大爱无疆”的职业精神,充分发挥医疗人员带头献血的良好风尚。近日,延安市二院工会组织全院干部职工开展“无偿献血 让爱循环”献血活动。

活动中,院领导、各部门负责人、临床科室主任、护士长等医务人员率先垂范,全院职工积极响应,献血现场气氛热烈。大家有条不紊地完成登记填表、化验采血等工作,逐一完成献血。

无偿献血是关爱与感恩的双向奔赴,是无私奉献、救死扶伤的崇高行为。该院职工以实际行动履行了当代医务工作者的社会责任,树立了医院良好的社会形象。

## 延安红圣中医门诊举办首届中医文化节暨粤陕名中医进老区大型义诊公益活动



为了弘扬中医传统文化,更好地促进广大人民群众身心健康,践行对红色革命老区人民群众健康的关爱,延安红圣中医门诊与广东省自然医学研究会进行共建战略合作,于8月26日至27日共同举办“延安红圣首届中医文化节暨粤陕名中医进老区大型义诊公益活动”,通过健康讲座与义诊的结合,为我市群众健康提供专业的诊疗服务,让百姓不出家门即可享受到省内外名中医的诊疗。

记者 宋伟 摄



### 疾控微健康

延安市疾控中心

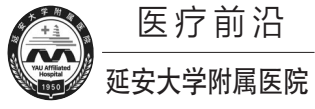
## 警惕老年疾病谵妄

谵妄又被称为急性脑病综合征,其特点为起病急、症状多变。患者常会出现意识不清、注意困难等症状,且在老人中较为多见。那么,谵妄患者有哪些表现?

意识清晰度下降,严重者甚至会出现昏迷。不认识人、不记得时间、不知道自己在哪里。对光线和声音敏感,并出现幻觉,如将挂起来的衣服误认成“鬼”、听到有人喊自己名字(实际没有)等。注意力不集中,易被环境中的刺激因素干扰,刚刚发生的事情很快就会忘记。不会写字、胡言乱语、找词困难;知道某个物品的作用,但叫不出名字。答非所问,前言不搭后语,让人难以理解。疑神疑鬼,认为有人跟踪、监视、谋害自己。焦虑、恐惧、抑郁、愤怒、躁动不安。活动减少或增多,不由自主地抖动、伸展。昼夜颠倒,白天嗜睡,夜晚兴奋。

谵妄是可以治疗的。医生通常会先纠正患者的基础病因,如缺氧、低血糖、代谢紊乱等,并治疗躯体疾病、调整多重用药等,然后采取药物及非药物的干预及照护措施。不管是在医院还是在家里,谵妄患者都需要陪伴和护理。那么,家属和照护者应该怎么做呢?

让患者白天接触明亮的光线,适当增加其活动量;夜间保持安静,减少光线刺激。经常提示患者时间、地点,帮助患者识别陌生环境,还可经常让患者看一看窗外、看看时钟、日历等。对于存在听力及视力障碍的患者,可为其提供助听器或眼镜;多陪伴患者,并进行言语安抚;在室内摆放患者熟悉的照片,播放患者喜欢的音乐,有助患者恢复认知。在患者冲动伤害风险较高时,可适当约束其四肢;当患者状态改善后,应尽早解除约束。合理用药,减轻患者术后疼痛,加强疼痛护理。协助患者完成日常活动,如洗漱、排便等。随时陪伴患者,保证环境的安全,防止可能的意外伤害。在与患者交流的过程中,要有耐心、平心静气,让患者感到安全,并尽可能地满足其心理需求。了解谵妄相关知识,及时发现危险因素。



### 医疗前沿

延安大学附属医院

## 延大附院获批第九项国家自然科学基金

本报讯(通讯员 崔永平)8月24日,2023年度国家自然科学基金发榜,延安大学附属医院又获批一项。延大附院麻醉科副主任医师高慧同志申请的《抑制肠神经胶质细胞激活通过重塑细胞外基质改善OIC肠道动力的机制研究》,属于地区科学基金项目。

国家自然科学基金目前是我国影响

最大、最权威的科研基金。国家自然科学基金,不仅对申请单位研究条件、研究实力要求极高,而且对申请人的学历、职称、科研能力等有很高的要求。高慧博士申请项目的获批,是继该院刘颖彬博士后两项、张彩莲博士一项、古巧燕博士一项、刘宇宏博士一项、张二飞博士一项、赵程锦硕士一项、胡云峰硕士一项

后,该院获批的第九项国科金项目。

获得国家自然科学基金,对于提高单位科研水平、培养科技人才具有十分重要的意义。近年来,延大附院以“人才立院、科教强院”为基准,坚持临床与科研并重,积极引进高层次人才,不断推进科研建设,持续提升临床科研水平,不断突破科研课题立项,国家、省、

市级课题及科技奖项数量不断增加。能获得九项国家自然科学基金项目,充分说明延大附院的综合实力和科研创新水平均达到了较高水平。同时,该院将不断健全科研平台系统,鼓励科技创新,促进医、教、研协同发展,抢占医疗发展新前沿,为医院高质量发展发展赋新动能,为百姓健康贡献新力量。



### 大医精诚

延安市人民医院

## 杜绝医药耗材购销领域不正之风

延安市人民医院对药品耗材供应商进行集体约谈

本报讯(通讯员 张慧)为进一步推进党风廉政建设,杜绝医药耗材购销领域不正之风,近日,延安市人民医院纪委组织召开了药品耗材供应商集体约谈会。全体院领导,卫生材料科、药品管理科负责人,纪检监察室全体人员及部分药品耗材供货商代表30余人参加了会议。与会人员观看了警示教育片《医者之鉴“折翼的白衣天使”》,供应商代表进行了表态发言,纷纷表示将严格遵守法律法规,合法合规为医院提供高质量的产品。

会议分析了当前医药领域反腐形势,集体学习了监察法,医院要求各供应商要深入学习领会文件精神,以案为鉴,紧绷廉洁从业弦,依法依规与医院开展业务。各位供应商要认真遵守行业规定,严格做到“九个严禁”;要看清形势提高认识,切实筑牢思想防线。廉洁购销是落实国家卫健委“九项准则”的必然要求,是医院健康发展的长远大计,要深刻认识反腐倡廉新形势,增强廉洁意识,杜绝侥幸心理;要健全机制

守好底线,合力共建廉洁医院。严格遵守国家法律法规和医院各项规章制度和流程,恪守行业规范,始终做到警钟长鸣,在相互监督中划清廉政底线,共建风清气正的合作环境和合作关系,积极推进“清廉医院”建设,切实保障人民群众的健康权益;要建章立制立规矩,共筑“亲清”合作新格局。供应商依法合规处理好医药购销业务事项,守住诚信底线,自觉接受各界群众监督,院企携手共同推进清廉医院建设。

该院院长李晖说,大家一定要提高站位,充分认识开展警示教育的重要性和必要性。供应商企业要光明正大搞销售,靠实力取胜,靠技术取胜,提升核心竞争力;从严要求,筑牢思想防线。院纪委会从严格要求,要严肃认真坚决惩治违法违纪行为,对群众反映强烈的严查严处,确保医院稳定高质量发展;强化监督,确保医院风清气正。院纪委会做好日常监督,不定期进行检查,及时发现解决问题,确保采购供应公开、阳光规范。

## 德高术精除病痛 高龄患者送锦旗

本报讯(通讯员 王伟)“心胸肿瘤外科的医生和护士们工作认真负责,医术精湛,对病人服务态度非常好,待患如亲,我们一家人都很感谢科室的医护人员。”近日,市人民医院心胸肿瘤外科收到患者高老家属送来的一面锦旗,感谢心胸肿瘤外科全体医护人员。

7月3日上午,心胸肿瘤外科副主任医师王媛媛接诊了一位85岁的高龄患者高老。高老自述5年前发现自己左前胸壁有个小肿块,大概2~3cm,药物治

疗后,未见明显效果,但因肿块不痛不痒,一直居家观察,然而近几年来,肿块逐渐越长越大,遂来市人民医院进一步治疗。副主任医师王媛媛查体后,发现高老左前胸壁的肿块已有成年男性的拳头大小了,结合胸部CT检查,诊断为:胸壁结核且已侵犯部分肋骨,建议手术治疗。

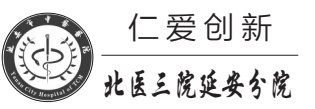
听到需要手术,家属心存顾虑,担心高老年龄大不能耐受手术风险,副主任医师王媛媛耐心地沟通分析病情,而

且从胸部CT检查来看,胸壁结核已经侵犯部分肋骨,造成肋骨骨质破坏,手术治疗是最优选择。经过副主任医师王媛媛细致讲解病情,高老家属表示充分理解并支持手术治疗,双方对治疗方案达成一致。

7月12日,经过精心的术前准备,在主任王启的带领下,心胸肿瘤外科手术团队在全麻下成功为高老实施了胸壁结核病灶清除术,不仅切除了胸壁病灶,且完全防治了再次复发,进一步改

善了高老的生存质量和预后。手术顺利结束,安返病房。术后,高老在医护人员精心照顾下顺利康复出院。

7月24日上午,家属来到心胸肿瘤外科,将一面写有“医德高尚暖人心、医术精湛传四方”的锦旗送到医护人员手中,向他们表达了最诚挚的感激之情。副主任医师王媛媛说:“这是给我们医护人员的一种激励,我们将牢记以全心全意为患者服务为宗旨,用责任担当和使命。”



### 仁爱创新

北医三院延安分院

## 中医服务下基层 基层服务提起来

延安第三医疗集团总医院中医专家走进甘泉县中医医院开展义诊服务

本报讯(通讯员 赵家萱)8月25日,北京大学第三医院驻延专家李晶澐教授和延安市中医医院肺病科马强、内分泌科张晶、脑病科王波、脾胃肝病科刘楠、妇科·生殖医学科张佳组成延安第三医疗集团总医院中医专家团队赴甘泉县中医医院为群众提供优质服务,便捷

的中医义诊服务。

义诊现场,专家们热情地接待前来咨询问诊的群众,耐心倾听患者的身体不适症状,细心询问日常生活和饮食习惯,通过询问病史、查体、翻阅影像资料、病例资料,给予明确的治疗方案,尽心尽力为每一位患者排忧解难,同时对群众在加强锻

炼、慢病防治、良好生活习惯养成等方面进行科学指导,为甘泉县群众提供了面对面、心贴心的医疗健康服务。

延安第三医疗集团总医院负责人表示,此次义诊活动让广大甘泉群众在家门口享受到了中医专家的优质服务,满足了大众对常见病、疑难病专

业指导的需求,有助于引导群众树立正确的健康理念,养成良好的生活习惯。我们将继续秉承“人民至上、生命至上、以患者为中心”的服务理念,提升各分院中医药服务能力,提高基层群众的获得感、幸福感和安全感,共同推动延安第三医疗集团高质量发展。

## 小脑除瘤记

通讯员 张晨

症入枕骨大孔内。而且系胃贲门癌术后2年,小脑右侧半球占位性病变,且四脑室受压,小脑扁桃体向椎管挤压,颅内高压明显,情况危急。

脑外科经过科室大讨论,在征得张先生及家属同意后,决定为其行急诊手术,避免病情进一步恶化。在脑外科和麻醉手术科积极进行术前准备时,发现张先生血型为AB型,此时我市血源正处于极度紧张的情况下,无法完成术前备血,但张先生病情紧急,不能择期,而

且术中可能有大出血的风险。脑外科主任田德洲立即上报院领导,同时对张先生的身体状况及手术过程进行充分评估,最终在医院主管领导和输血科工作人员多方努力下,顺利完成术前准备工作。

在张先生转科后第一天早晨8点半,由北京驻延脑外科专家马国佛主刀,脑外科主任田德洲、副主任董永军配合和麻醉手术科团队协作全麻下,为其行右侧远外侧入路小脑半球肿瘤切

除术。手术采取左侧俯卧位,枕下倒“U”切口。术中脑外科团队配合默契,暴露颅骨、铣刀形成骨窗、剪开硬脑膜,准确、充分显露肿瘤。在显微镜下仔细辨别肿瘤边界,随后完整切除肿瘤,手术历时4小时顺利完成。

术后张先生麻醉苏醒后意识清楚,肢体活动无障碍。术后6小时复查,肿瘤切除完整,肿瘤占位效应解除。目前正在进一步观察治疗中。