

李元霞：三十三载初心如磐 一朝获评“陕西好人”

本报讯（通讯员 云莉）近日，延安大学附属医院儿科主任李元霞同志荣获“敬业奉献陕西好人”称号。她扎根陕北儿科一线三十三载，以精湛医术、育人初心与公益担当，守护一方儿童健康。

作为儿科呼吸与重症学科带头人，李元霞深耕儿童呼吸疑难病症诊疗，带领团队补齐陕北儿科呼吸领域

技术短板，获批国家住院医师规范化培训儿科住培基地、国家标准化哮喘门诊区域性示范中心、国家儿童呼吸规范化建设项目（PPM）达标合格单位。新型冠状病毒及儿童肺炎支原体肺炎流行期间，她冲锋一线救治危重患儿，全力筑牢儿童生命健康防线。

她着力提升区域儿科医疗水平，

牵头举办延安市首届儿科急救大赛、多次儿科临床案例大赛，带队获省级教学竞赛多项荣誉；深耕医学教育多年，完成各级教学评审工作，培养了大批陕北儿科医疗骨干人才。

同时，她积极践行医者公益使命，常态化深入基层义诊帮扶、开展儿童健康科普宣教，线上线下惠及数万群众，

以通俗科普守护万家儿童健康。科研路上，她步履不辍，主持参与省市级科研项目20余项，获多项科技进步奖项，以科研创新赋能临床诊疗提质增效。

三十三载初心如磐，李元霞始终以仁心护童心、以匠心守本心，用坚守与奉献诠释了新时代医务工作者崇德向善、敬业担当的榜样力量。

1岁男宝误吸瓜子皮 绿色通道开启生命救援

本报讯（通讯员 宋建刚）近日，延安大学附属医院妇女儿童医院儿科一病区气管镜团队携手麻醉与围术期医学中心、儿科重症监护室、重症医学科等科室，成功为1岁男宝完整取出嵌顿在左肺上叶支气管内的瓜子皮，及时解除了致命性的气道梗阻，挽救了宝宝的生命。

患儿来自榆林市某县，在误食瓜子后，出现了持续的咳嗽和喘息，当地胸部CT检查提示为支气管异物。考虑患儿年龄小，异物位置深，病情危重，当地医院当即决定将其转诊至延安附院妇女儿童医院。

患儿入院后，该院儿科主任李元霞带领气管镜团队于第一时间阅片研判，明确异物牢牢嵌顿在患儿的左肺上叶支气管。科室当即启动儿童气道异物急诊绿色通道，当晚21时，多学科联合术前筹备工作全面铺开，一场与时间竞速的生命救援正式开启。

本次救治手术难度大，其中叠加的三重挑战，极大地考验着团队的操作技巧与应急处置能力。其一，患儿仅1岁，气道尚未发育成熟，气管、支气管管径纤细、血管丰富，操作空间狭小；其二，异物所处左肺上叶支气管，走行陡峭、弯折角度特殊，内镜视野存在天然盲区；其三，本次异物为轻薄脆裂的瓜子皮，形状不规则，边缘毛刺多、无稳定夹持点，钳取过程中极易滑脱、碎裂、损伤气道。

手术在李元霞主任的指导下，气管镜团队联合多学科为患儿制定了个体化手术方案。23时，在麻醉与围术期医学中心精准实施全麻，并在全程监护生命体征下，儿童气管镜团队由宋建刚副主任医师持镜，王小莉、冯娟、田若雨和杨艳林配合置入支气管镜，在高清内镜直视下，医护细致区分水肿黏膜与瓜子皮边界，反复微调异物钳夹持角度与力度，多次谨慎尝试后，顺利将整块瓜子皮完整取出，术中气道无明显损伤，手术顺利完成。

手术结束后，为防范及进一步诊治喉头水肿、气道痉挛、肺部感染等术后并发症，患儿即刻被转入儿童重症医学科（PICU），精细化开展气道护理、抗感染、对症支持治疗。目前患儿呼吸平稳，各项指标恢复正常，状态良好。

妇儿医院产科一病区： 搬迁启新程 医者护新生

孕产妇营造了更温馨、舒适、安全的就医环境，也为科室高质量开展诊疗工作注入全新动能。依托升级的硬件条件与过硬的医疗团队，科室搬迁后快速进入高效运转状态，各项产科诊疗、分娩救治、产后护理工作井然有序。在搬迁过渡期内，科室累计收治孕产妇77人，其中分娩者48人，

科室成功收治7例妊娠期高血压患者，其中重度子痫前期患者1名，为1名前置胎盘患者成功实施手术，成功抢救2例产后出血患者，并针对每一位高危孕产妇，医护团队全程专人监护、动态追踪病情、精准制定个体化救治与护理方案，24小时坚守在岗、快速响应处置，成功化解多起产科安

全风险，顺利保障高危母婴平安，充分彰显了科室扎实过硬的危急重症救治实力与责任担当。

医者仁心暖人心，细微服务见真情。搬迁以来，科室全体医护人员以更细致的服务、更贴心的关怀、更精湛的技术接待每一位患者，用有温度的医疗服务赢得了患者及家属的由衷认可。截至目前，科室累计收获患者及家属诚挚赠送的锦旗3面、感谢信1封。



医疗前沿

延安大学附属医院

精准帮扶传技艺 携手共进促发展

市中医院康复科专家团队到宜川开展培训带教义诊系列活动

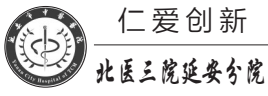
培训课堂上，康复科专家团队围绕中医药专科技术提升、老年病科规范化诊疗、中医适宜技术临床应用、基层中医药适宜技术推广四大方向，结合基层临床实际需求，带来内容详实、实用性极强的专题分享。高燕主任分别讲解了剥针刺骨术联合温针治疗第Ⅲ期膝关节炎、面瘫的诊治与预后两大课题，结合典型病例拆解诊疗思路，操作要点与康复评估方法，梳理规范诊疗流程；苗辽宁主管治疗师分享AHT-整体脊柱保健手法，

从理论要点到实操细节逐一讲解，手把手传授专业康复手法；艾如主管护师聚焦中医适宜技术规范推广，围绕基层技术落地、操作规范、日常应用等内容进行了系统讲解，进一步夯实了基层人员的业务基础。

随后，专家团队深入临床一线，常态化开展了专科门诊坐诊、住院病房查房、疑难病例联合会诊、一对一精准带教工作。针对基层诊疗难点、技术薄弱点现场答疑解惑，点对点纠正诊疗及操作偏

差，帮助基层医护人员更新了专业知识体系、精进了专科实操技能，实现了学用结合、以练促能，切实把理论知识转化为临床诊疗能力。

同步开展的公益义诊活动，打通了便民健康服务最后一公里。专家团队耐心接诊每一位群众，细致辨证问诊、个体化施治，针对性普及中医康复调理、四季养生防病科普知识，让宜川辖区群众足不出县即可享受市级优质中医康复医疗服务，切实把健康福利送到了群众身边。



仁爱创新
北医三院延安分院

本报讯（通讯员 艾如）为助力基层中医药服务能力提升，扎实推进“两专科一中心”建设工作，近日，延安市中医院（北京大学第三医院延安分院）康复科专家团队受邀前往宜川县中医院，以理论授课+实操指导+惠民义诊的形式，开展人才培养专项培训、临床带教及公益义诊系列活动，助力优质中医药康复技术下沉。各县域临床医师、医技人员及各乡镇基层医务工作者参加了此次活动。



大医精诚
延安市人民医院
YAN AN PEOPLE'S HOSPITAL

本报讯（通讯员 郭玲 李丹）近日，52岁药物性肝衰竭患者徐女士在延安市人民医院经过40个昼夜的生死博弈，在医生一次次精准诊疗救治下终于脱离生命危险，转危为安，康复出院。

徐女士以“全身皮肤及巩膜重度黄染伴恶心呕吐1周”为主诉，入住延安大学附属医院消化内科。入院查肝功提示：丙氨酸氨基转移酶972U/L、天门冬氨酸氨基转移酶1761U/L，总胆红素高达378.4μmol/L，提示大面积肝细胞坏死，凝血功能明显异常，符合肝衰竭诊断标准，一场跌宕起伏的生命拉锯战正式打响。

患者入院后，科室医护团队第一时间为其制定了个体化的救治方案，全面完善嗜肝病毒、非嗜肝病毒、自身免疫性肝病、酒精性肝病、遗传代谢性肝病等病因学筛查，同时给予患者保肝退黄、利胆、营养支持、预防肝性脑病等内科保守治疗，并紧急启动人工肝支

四十昼夜生死博弈 持续施“药”终于逆袭

持治疗。

经过3次人工肝治疗后，患者的胆红素下降至121μmol/L。间隔3天后复查，患者的胆红素小幅反弹至128μmol/L，凝血恢复正常，随后拔除深静脉并继续给予内科保守治疗。但病情再次出现波动，保守治疗4天后复查胆红素，发现进行性升高至246μmol/L。在排除结核和其他引起肝损害的常见病因后，明确诊断为药物性肝衰竭，医护团队即刻启动了糖皮质激素冲击治疗，以抑制肝内炎症风暴。

规范激素冲击治疗3天后复查，患者转氨酶及胆红素并未出现预期下降，反而呈进行性上升趋势，临床处置陷入了两难：若遵循常规诊疗思路，激素疗效不佳多选择停药，但一旦停药，患者很可能错失最佳激素治疗窗口期；反之则需再次建立血管通路，重启人工肝支持系统。

危急时刻，张静主任凭借多年的重

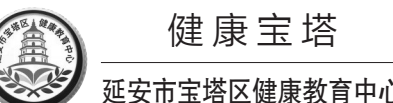
症肝病诊疗经验，全面复盘患者病程、动态肝功能及炎症指标变化，综合评估肝内持续炎症反应状态，顶住传统诊疗方案的处置压力，作出关键性判断：患者肝脏炎症风暴未完全受控，糖皮质激素存在滞后起效可能，严禁贸然减停激素。在张静的指导下，团队医护人员为患者持续维持足量的激素冲击治疗。

连续十日，病区医护24小时不间断值守，严密监测患者的肝功能、凝血全套、炎症指标、血常规、电解质等动态变化，精细防控出血、感染、肝性脑病等各类肝衰竭并发症。持续治疗至第6天，病情迎来关键拐点：患者总胆红素开始稳步回落，肝细胞损伤得到遏制，但转氨酶仍进行性升高。

静脉激素规范使用满10日后，为规避长期大剂量静脉激素冲击所诱发的上消化道黏膜糜烂、出血等高风险并发症，治疗方案调整为口服激素序贯维持。但更换给药途径后复查，患者总胆

红素再度回升至259μmol/L，临床再次面临治疗抉择：维持原剂量口服激素，还是快速减量撤药？张静再次认真分析炎症指标及肝功能变化趋势后，明确指示维持现有口服激素原剂量持续治疗。规范口服激素两周后复查，转氨酶、总胆红素同步持续性下降，患者食欲缺乏、乏力等全身症状显著改善。

40个昼夜的持续攻坚，从清晨查房研判病情，到深夜讨论调整方案，每一次指标波动都牵动着医护人员的心。大家迎难而上、步步攻坚，闯过一道道关卡。面对患者病情反复、多重并发症风险，全体医护人员迎难而上，层层破解救治难点，最终患者各项指标持续改善，转氨酶大幅回落，总胆红素稳步下降，凝血功能逐步恢复正常。患者恶心呕吐症状完全消失，食欲、精神状态明显好转，可正常下床活动，最终顺利康复出院。后续复查结果显示，患者各项指标仍在持续向好。



健康宝塔
延安市宝塔区健康教育中心

在诊室里，医生们经常遇到因服药后尿液变色而惊慌失措的患者。有人看到自己的尿液变成亮黄色，就以为肝脏出了问题；有人发现尿液呈红褐色，就怀疑自己得了肾病。其实在多数情况下，这种变色只是药物排泄过程中的正常现象。了解其中的科学原理，能帮助我们避免不必要的恐慌。

五颜六色的尿液“警示灯”

不同药物会导致尿液呈现不同颜色，了解其中的关联，可以帮助我们判断尿液变色是否与用药有关。以下是一些常见的尿液颜色变化及其相关药物。

黄色至橙黄色——
这是最常见的药物性尿液变色。维生素B2是最典型的代表，复合维生素B制剂、黄连素等也会产生类似效果。这种变色无害，患者适当增加饮水量，可稀释颜色。

橙红色至红棕色——
这类变色最易引起恐慌。抗结核药物利福平及其同类药物会使尿液变为橙红色，甚至能让汗液和泪液也变色。常用于牙周炎和妇科感染的甲硝唑，可使尿液呈深红色或红棕色。糖尿病神经病变治疗药依帕司他，可能导致尿液呈红褐色。

服药后尿液变色要警惕

蓝绿色——
蓝绿色尿液虽然少见但令人吃惊。抗抑郁药阿米替林可使尿液呈蓝绿色。利尿剂氨苯蝶啶会使尿液产生淡蓝色荧光。用于治疗高铁血红蛋白症的亚甲蓝和麻醉药丙泊酚，也可能导致绿色尿。

暗褐色至黑色——
这类变色需要特别警惕。抗帕金森病药物左旋多巴和降压药甲基多巴的代谢产物在空气中氧化后，可使尿液变暗。高价铁制剂和抗疟药奎宁也可能导致尿液变黑。化疗药物如甲氨蝶呤可能损伤肾脏，导致血红蛋白尿，呈酱油色。磺胺类药物易引发过敏反应，导致溶血，血红蛋白从破损红细胞释放，使尿液呈浓茶色。

值得注意的是，同一种药物在不同酸碱度的尿液中可能呈现不同颜色。如华法林在碱性尿中呈橙红色，在酸性尿中颜色可能消失；大黄在酸性尿中呈黄色，在碱性尿中呈红色。

需要高度警惕的几种情况

虽然大多数药物性尿液变色是无害的，但某些情况确实需要及时就医。以下信号提示尿液颜色改变可能是疾病的征兆。

一是停药后2~3天颜色未恢复

正常。若尿液颜色持续异常，应排除病理性因素。

二是尿液变色伴随身体不适。如出现尿频、尿急、尿痛、腰腹痛、发热等症状，可能提示泌尿系统感染或损伤。特别是使用非甾体抗炎药、氨基糖苷类抗生素、万古霉素、环磷酰胺等具有肾毒性的药物时，血尿可能是肾脏损伤的信号。

三是尿液呈浓茶色或酱油色，这可能是身体发出的严重警告，提示肌肉严重损伤（横纹肌溶解）或红细胞大量破坏（溶血）。在用药方面，尤其需警惕他汀类降脂药与某些肝药酶抑制剂（如大环内酯类抗生素、唑类抗真菌药）联用，这可能增加肌肉损伤和横纹肌溶解的风险。此外，这种颜色的尿液也可能与肝脏或胆道疾病导致的胆红素排泄异常有关。

四是尿液混浊或有沉淀物。药物性变色通常不影响尿液透明度。如果尿液混浊或出现絮状物，可能提示泌尿系统感染或结晶尿。

五是红色尿中混有血丝或血块。虽然利福平等药物可使尿液均匀变红，但真正的血尿常呈现不均匀的红色，静置后可能有红色沉淀。

特别提醒服用华法林的患者，该药既可使尿液变红（药物代谢产物所致），

也可能引起血尿（抗凝过度的表现）。发现红色尿时，要谨慎辨别是药物染色还是出血，不能仅凭颜色就擅自停药。

日常用药注意事项

面对可能引起尿液变色的药物，我们可以采取以下措施，避免不必要的恐慌，并降低健康风险。

一、用药前仔细阅读说明书。了解药物可能产生的副作用，包括使尿液变色。

二、保持充足水分摄入。多喝水可稀释尿液，减轻药物引起的颜色变化。特别是服用胶类药物时，充足饮水可预防结晶尿形成。

三、避免自行用药和过量使用。特别是维生素补充剂，很多人认为“多吃无害”，但过量补充维生素B2不仅浪费资源，还会加重尿液变色。

四、观察并记录。开始新药治疗后，注意观察尿液颜色变化情况，记录变化发生的时间和特点，就诊时向医生提供这些信息。

五、有疑虑时及时咨询。如果尿液颜色变化伴随不适症状，或者停药后颜色未恢复，应及时咨询医生或药师。

六、药物导致的尿液变色通常“只变色，不难受”，一旦出现疼痛、发热、水肿、黄疸，请务必及时就医。



基层诊疗量占比65.7%患者满意度95.4%

志丹县医共体建设实现“小病不出乡、大病不出县”

本报讯（记者 李星棋 通讯员 杨耀武）记者从志丹县相关部门获悉，紧密型县域医共体改革以来，该县依托“一轴驱动、两翼齐飞、三力协同”发展思路，纵深推进医疗卫生体系提质升级，先后获评全国基层中医药工作先进县、省级慢性病综合防控示范区等多项荣誉。全县基层诊疗量占比从45%提升至65.7%，患者满意度从78%提高至95.4%，群众就医更轻松便捷。

志丹县以建设中国式现代化健康志丹为主轴，秉持“全县一盘棋、服务一体化”发展理念，破除县乡行政壁垒，推行人事、业务、公卫、药械一体化管理，健全县、乡、村三级联动和分级诊疗机制，统筹整合人才、设备、技术等要素，推动优质资源下沉基层、共建共享。

为补齐县域重症救治短板、打通医疗资源共享壁垒，志丹县以县人民医院为牵头单位，建成胸痛、卒中、创伤、危重孕产妇、新生儿救治五大中心，规范化运行检验、影像、心电、药械、消毒供应资源共享中心，实现结果互认、资源共享。数据显示，三、四级手术占比从31%提升至58%，患者外转率从28%降至10%以下。同时，该县常态化推行县级医师包乡驻点、坐诊带教，健全分级诊疗机制，将常见病、多发病诊疗服务牢牢夯实在基层。目前，基层诊疗能力提升60%以上，门诊量年均增长35%以上，真正实现“小病不出乡、大病不出县”。

结合县域“三道川”地理分布实际，志丹县科学布局“总站分站”急救体系，在旦八、杏河、永宁设置三个急救分站，实行全域统一调度、实时联动协同，建立覆盖全域的“30分钟急救圈”，打通急危重症救治“最后一公里”。与此同时，全县持续加大医疗硬件设施投入、强化软件支撑，全县基层医疗质量合格率从72%提升至95%，慢性病规范管理率从63%提升至85%，重点人群管理覆盖率超95%，群众在家门口就能享受到便捷安全、同质均等的优质医疗服务。

宫内惊现大肌瘤 隐痛两年终根治

本报讯（通讯员 常旺燕）近日，延安市人民医院妇科收治了一名40岁女性患者，该患者因突发剧烈腹痛前来就诊并住院检查，经系统问诊与检查，一场隐匿两年的子宫健康危机就此浮出水面。

入院问诊得知，这名患者已有两年经期异常病史：常年月经量远超正常水平，单次经期需使用整整两包卫生巾，经血颜色暗红，且伴随大量凝血块。但患者主观认为只是个体质导致的普通经期症状，一直未就医检查、干预调理，任由症状持续发展。此次突发腹痛难以忍受，才前往市人民医院妇科就诊。

患者入院后，医护团队为其完善妇科超声、抽血化验、盆腔影像学等全套术前专项检查，明确多项身体问题：其一，患者子宫内生一枚近8厘米的巨大子宫肌瘤；其二，肌瘤内部已发生变性、坏死；其三，合并左侧卵巢良性囊肿；其四，患者既往有剖宫产手术史，盆腔组织广泛性粘连。

结合初始检查结果，科室原本拟定微创消融保守治疗方案，最大限度减小患者的身体损伤。但结合深度影像学评估与盆腔粘连程度判定后，微创消融无法清除坏死的肌瘤组织，且病灶叠加盆腔粘连，保守治疗无法根治病情。经科室会诊评估，最终更改治疗方案，拟定开展外科手术手术。

排除手术禁忌症后，由妇科主任医师常旺燕主刀，主治医师王云玲配合，为患者开展盆腔病灶手术。术中切开子宫肌瘤瘤体时，手术团队均倍感意外：瘤体内部直接涌出大量质地黏稠、伴有明显异味的脓性液体。

结合临床经验，医疗团队初步判定为细菌入侵引发化脓感染，当即抽取术中脓液送检，实验室专项培养5天后，化验结果显示：脓液内未检出任何致病菌，患者随后康复出院。